

**Министерство здравоохранения Республики Беларусь
Учреждение образования
«Гомельский государственный медицинский университет»**

**Кафедра внутренних болезней №3
с курсом функциональной диагностики**

Авторы:

Д.П. Саливончик дмн,доцент

Ю.О. Пашевич ассистент

Ю.И.Челединская ассистент

МЕТОДИЧЕСКИЕ РЕКОМЕНДАЦИИ

**для проведения практического занятия
со студентами**

**4 курса медико-диагностического факультета,
обучающихся по специальности**

**1- 79 01 04 «Медико-диагностическое дело»
по дисциплине «Основы функциональной диагностики»**

Тема 15: Методика проведения эхокардиографии

Время: 6 часов

Утверждено на заседании кафедры внутренних болезней №3 с курсом
функциональной диагностики
(протокол № 1 от 28.01.2026)

2026г.

УЧЕБНЫЕ И ВОСПИТАТЕЛЬНЫЕ ЦЕЛИ, ЗАДАЧИ, МОТИВАЦИЯ ДЛЯ УСВОЕНИЯ ТЕМЫ

Учебная цель:

формирование у студентов базовой профессиональной компетенции для диагностики заболеваний внутренних органов с применением функциональных методов исследования.

Воспитательная цель:

- развить свой ценностно-личностный, духовный потенциал;
- сформировать качества патриота и гражданина, готового к активному участию в экономической, производственной, социально-культурной и общественной жизни страны;
- осознать социальную значимость своей будущей профессиональной деятельности;
- научиться соблюдать учебную и трудовую дисциплину, нормы медицинской этики и деонтологии.

Задачи:

В результате проведения учебного занятия студент должен

знать:

- основные принципы организации работы отделения функциональной диагностики;
- правила техники безопасности, устройство и принцип работы оборудования и аппаратуры, предназначенной для функциональных методов исследования;
- принципы подготовки пациента, показания и противопоказания к функциональным методам исследования, алгоритм и методику проведения основных исследований;
- основы клинической интерпретации полученных результатов;
- основные функциональные методы диагностики в клинической практике;
- нормы медицинской этики и деонтологии;
- проявление инфекционных заболеваний, связанных с оказанием медицинской помощи;
- правила оказания медицинской помощи при неотложных состояниях;

уметь:

- составлять алгоритм функционального обследования пациентов, проводить и интерпретировать результаты основных функциональных методов исследования, применяемых в кардиологии, пульмонологии, неврологии;
- оценивать показания и противопоказания к проведению функциональных исследований;
- правильно интерпретировать результаты диагностического обследования пациента с заболеваниями внутренних органов;
- формулировать заключение после проведенных диагностических функциональных исследований;
- оказывать первую медицинскую помощь при неотложных состояниях.
- предупреждать и распознавать инфекции, связанные с оказанием медицинской помощи;

– коммуницировать с пациентами и медицинским персоналом, в соответствии с нормами этики и деонтологии, а так же осуществлять свою учебную и рабочую деятельность в соответствии с этими нормами;

владеть:

– методологией проведения функциональных исследований (ЭКГ, холтеровское мониторирование, суточное мониторирование артериального давления, нагрузочные пробы, спирометрия);

– навыками работы с диагностическим оборудованием и методами инструментального функционального исследования сердечно-сосудистой, дыхательной, нервной систем;

– интерпретацией проведенных функциональных исследований с формированием заключения;

– навыками коммуникации с пациентами и медицинским персоналом, в соответствии с нормами этики и деонтологии, а так же осуществлять свою учебную и рабочую деятельность в соответствии с этими нормами;

– навыками предупреждения распространения инфекций, связанных с оказанием медицинской помощи;

– навыками оказания неотложной медицинской помощи при заболеваниях внутренних органов.

Мотивация для усвоения темы:

Современный мир диагностики в кардиологии предлагает различные методы, которые позволяют своевременно выявить патологии и отклонения. Одним из таких методов является УЗИ сердца. Подобное обследование имеет множество преимуществ. Это высокая информативность и точность, удобство проведения, минимум возможных противопоказаний, отсутствие сложной подготовки. Ультразвуковые исследования могут выполняться не только в специализированных отделениях и кабинетах, но и даже на отделении интенсивной терапии, в обычных палатах отделения или в машине скорой помощи при срочной госпитализации пациента. В таком УЗИ сердца помогают различные портативные аппараты, а также самое новейшее оборудование [2].

МАТЕРИАЛЬНОЕ ОСНАЩЕНИЕ

Набор протоколов УЗИ, учебных таблиц, ситуационных задач по теме, тесты по теме занятия, как в электронном так и в бумажном виде, телевизор.

КОНТРОЛЬНЫЕ ВОПРОСЫ ИЗ СМЕЖНЫХ ДИСЦИПЛИН

1. Анатомия: строение сердца и его клапанного аппарата, особенности кровоснабжения и иннервации сердца; проводящая система сердца — морфофункциональная характеристика.

2. Физиология: особенности работы сердца в различные фазы сердечного цикла.

3. Пропедевтика внутренних болезней: семиотика некоронарогенных заболеваний. ЭКГ- признаки данных состояний.

4. Клиническая фармакология: средства, применяемых для проведения медикаментозных проб, а также проведение неотложной помощи в кардиологии.

КОНТРОЛЬНЫЕ ВОПРОСЫ ПО ТЕМЕ ЗАНЯТИЯ

1. Парастернальная позиция. Сечения по длинной и короткой оси. Апикальная

позиция. Четырех-, пяти-, двухкамерное сечения. Субкостальная позиция. Сечение путей притока к правому предсердию. Супрастернальная позиция. Сечения аорты.

2. Методики измерения параметров сердца и сосудов и (площадей и объемов, систолической и диастолической функции). Основные параметры сердца и сосудов в норме.

3. Оценка качества и скоростных характеристик потоков на уровне клапанов сердца с использованием различных доплеровских режимов. Значение и возможности доплеровского исследования. Основные параметры доплеровского исследования сердца и сосудов в норме.

4. Проведение Эхокардиографии из различных позиций доступа.

5. Интерпретация полученных результатов. Формирование навыков проведения эхокардиографического исследования в различных позициях. Определение основных параметров сердца и сосудов в норме.

ХОД ЗАНЯТИЯ

Теоретическая часть

Эхокардиография (ЭхоКГ) уже на протяжении нескольких десятилетий является одним из ведущих методов диагностики патологии сердечно-сосудистой системы. Трансторакальное ультразвуковое исследование (УЗИ) сердца приобрело столь широкое применение, поскольку основано на неинвазивной визуализации изучаемых структур, высокой информативности, отсутствии ионизирующей лучевой нагрузки на пациента, которая неизбежна при рентгенологических и других высокоэнергетических методах лучевой диагностики, мобильности ультразвуковых аппаратов (по сравнению, например, с магнитно-резонансной томографией (МРТ)), а также из-за относительно недорогой стоимости.

В последние годы ЭхоКГ уже вытеснила некоторые методы диагностики, такие как апекс-кардиография, фонокардиография, радионуклидная вентрикулография и составляет серьезную конкуренцию ряду других методов, а ее значимость несколько не снижается. С повышением роли этого исследования в практической медицине возрастают требования к уровню знаний и опыту врача, тщательности проведения, а также к усовершенствованию ультразвуковых аппаратов и их функционалу.

В настоящее время выделяют следующие уровни сложности трансторакальной ЭхоКГ:

– скрининговый уровень: диспансеризация населения, специализированные медосмотры, исследование портативными аппаратами в непригодных условиях;

– клинический уровень: исследование в кабинете функциональной диагностики с использованием стандартного аппарата, оснащенного стандартным пакетом кардиологических программ;

– экспертный уровень: исследование с использованием специализированного экспертного аппарата высококвалифицированным специалистом с длительным стажем работы и врачом высшей квалификации [2].

Некоторые аспекты физических и технических основ эхокардиографии.

ЭхоКГ является собирательным понятием для методов исследования сердца, основанных на регистрации отраженных ультразвуковых волн (таблица 1).

Т а б л и ц а 1 — Частотные диапазоны звука

До 20 кГц (20х10 Гц)	Слышимый звук
2.5–3.0 МГц (2.5х10 Гц)	Обычная частота при двухмерной ЭхоКГ
5 МГц (5х10 Гц)	Обычная частота при чреспищеводной ЭхоКГ
20–45 МГц (2–4.5х10 Гц)	Обычный частотный диапазон при внутрисосудистом УЗИ
100–1000 МГц (10–10 Гц)	Частота, используемая в акустической микроскопии

Звук, в том числе и ультразвук, представляет собой волну давления, которая распространяется в газообразной, жидкой и твердой среде, в вакууме не распространяется. Скорость распространения звуковых волн зависит от среды, при этом в твердой среде она больше, чем в газообразной. В тканях скорость распространения звуковых волн примерно равна 1540 м/с. При попадании звуковой волны на граничную поверхность сред с разной звукопроводностью могут наблюдаться три различных феномена:

- отражение;
- преломление;
- рассеивание.

При ЭхоКГ для получения изображения используют ультразвук, который вновь достигает датчика вследствие отражения или рассеивания. Ультразвук генерируется датчиком, в котором электромагнитные волны определенной частоты, подаваемые на пьезоэлектрические кристаллы, вызывают в них механические колебания такой же частоты. Эти колебания доводят до поверхности тела, на которую наносят звукопроводящий гель, способствующий прохождению ультразвука в ткани. Ультразвуковой датчик работает и как передатчик, и как приемник отраженных волн [2].

РЕЖИМЫ, ИСПОЛЬЗУЕМЫЕ В ЭХОКАРДИОГРАФИИ.

Исследование в М-режиме.

Этот режим характеризуется высокой частотой повторения импульсов, посылаемых датчиком, и поэтому очень высоким временным разрешением. При таком «одномерном» ультразвуковом луче отражающиеся структуры на экране регистрируются вдоль вертикальной оси, а горизонтальная ось служит осью времени. Применяется для измерения линейных размеров (например, диаметра левого желудочка (ЛЖ), толщины межжелудочковой перегородки (МЖП) и для анализа быстро движущихся структур) [2].

Двухмерная ЭхоКГ (В-режим).

Датчик посылает не один, а множество ультразвуковых лучей для получения двухмерного изображения в режиме реального времени. В принципе его можно понимать как быстро следующие, параллельно расположенные секторальные ультразвуковые лучи в М-режиме.

Эхокардиографические методы, позволяющие получить пространственное изображение, разделяют на два типа:

- трехмерную реконструкцию;
- трехмерную ЭхоКГ в режиме реального времени.

Трехмерная реконструкция (3D-реконструкция).

При данном методе исследования получают двухмерные изображения с известной ориентацией и в геометрически корректной форме дополняют их до трехмерного изображения. Построенный таким образом трехмерный сердечный цикл скомпонован из многих отдельных двухмерных изображений сердечных циклов не в режиме реального времени.

Трехмерная ЭхоКГ в режиме реального времени.

При данном режиме ЭхоКГ отображают сферический объем в режиме реального времени. Технически это решается с помощью датчика с матричной решеткой, в котором вместо одного ряда пьезоэлементов (как при двухмерной ЭхоКГ) имеется двухмерное поле пьезоэлементов. Данный режим позволяет более точно определять объем (например, конечный систолический объем (КСО) и конечный диастолический объем (КДО) ЛЖ и рассчитанную на их основе фракцию выброса (ФВ)) [2].

Допплеровское исследование.

Допплеровский эффект состоит в изменении частоты принимаемой волны в зависимости от движения относительно источника волны, т.е. при приближении – большая частота, при отдалении – меньшая. С помощью доплеровского метода можно измерить скорость кровотока (исследование в непрерывно-волновом и импульсно-волновом режиме, в режиме цветового доплеровского картирования), а также измерить скорость движения плотных структур сердца, например, миокарда (тканевое доплеровское исследование).

При непрерывно-волновом и импульсно-волновом доплеровским исследованием выводят кривую зависимости скорости кровотока от времени, в то время как при цветном доплеровском картировании закодированную цветом скорость кровотока накладывают на двухмерное доплеровское изображение. При обнаружении наибольшей скорости с помощью доплеровского метода ориентируются как на визуальное отображение спектра, так и на высоту акустического сигнала (чем выше звуковые частоты, тем выше детектируемая скорость кровотока) [2].

Показания к проведению трансторакальной эхокардиографии в амбулаторной практике.

- Наличие патологических шумов в сердце при аускультации
- Обнаруженные изменения на электрокардиограмме
- Нарушения ритма сердца
- Боль в грудной клетке
- Расширение границ сердца
- Клинические признаки сердечной недостаточности
- Предварительный или установленный диагноз воспалительного заболевания сердца (эндокардиты, перикардиты, миокардиты)
- Подозрение на опухоли сердца
- После перенесенных травм грудной клетки

- Предоперационная подготовка
- Врожденные/приобретенные пороки сердца или подозрение на их наличие
- Стойкое повышение или снижение артериального давления
- Профессиональные занятия спортом
- Беременность
- Подозрение на патологию аорты, легочной артерии
- Перенесенные оперативные вмешательства на сердце
- Протезированные клапаны
- Проведение химио-, лучевой терапии и применение других кардиотоксических препаратов
- Синкопальные состояния и нарушения мозгового кровообращения (особенно в молодом возрасте)
- Лихорадка неясного генеза
- Отягощенный семейный анамнез в отношении внезапной смерти, ишемической болезни сердца, идиопатического субаортального стеноза
- Динамическое наблюдение больных с ишемической болезнью сердца, гипертонической болезнью, кардиомиопатиями, хронической болезнью почек, системными заболеваниями соединительной ткани

Абсолютных противопоказаний к проведению ЭхоКГ не существует.

Проведение исследования может быть затруднено у следующих категорий пациентов:

- хронические курильщики, лица страдающие бронхиальной астмой/хроническим бронхитом и некоторыми другими заболеваниями дыхательной системы;
- женщины со значительным размером молочных желез и мужчины с выраженным оволосением передней грудной стенки;
- лица со значительными деформациями грудной клетки (реберный горб и т.д.);
- лица с воспалительными заболеваниями кожи передней грудной клетки [2].

Скрининговая эхокардиография

Скрининговая трансторакальная ЭхоКГ может проводиться в рамках диспансеризации населения, специализированных медосмотров.

Цель данного вида исследования «сортировочная» и предполагает «гипердиагностический подход» с последующим направлением любых «подозрительных» пациентов на полноценную ЭхоКГ.

Исследование проводится в парастернальной или апикальной позициях. Измеряется минимальное количество показателей, визуально оценивается структурное состояние клапанов, локальная сократимость, выявляется клапанная регургитация и патологические сбросы в процессе цветового доплеровского картирования [2].

Пример протокола скрининг ЭхоКГ

Название учреждения, отделение функциональной диагностики

Скрининг-эхокардиография

Дата:___ФИО_____Возраст_____

ДАо_мм(N22-30) ДЛП_мм(N22-32)

КДР_мм(N м:38-58; ж:38-52) КСР_мм(N м:22-40; ж:22-35) тМЖП_мм (N м:6-10; ж:6-9) тЗСЛЖ_мм (N м:6-10; ж:6-9) ФВ_% (N55-75)

Пример заключения: Интегральная систолическая функция удовлетворительная, размеры камер сердца соответствуют возрасту. Структура и функция клапанов нормальная. Врожденных пороков и дисплазий не обнаружено [2].

Техника исследования.

Исследование пациента проводят в положении лежа. Акустическое окно чаще всего находят в положении лежа на левом боку, исключение: супрастернальная позиция и субкостальное акустическое окно – лежа на спине. При исследовании пациента просят отвести левую руку за голову, чтобы по возможности расширились межреберные промежутки левой половины грудной клетки. Возможны два варианта расположения врача и эхокардиографа: слева или справа от кушетки пациента. При любом УЗИ сердца необходимо вывести на ультразвуковой аппарат ЭКГ в одном отведении. Положение электродов при этом неважно, главное, чтобы отчетливо регистрировался зубец R. Это нужно для контроля ЧСС, правильной интерпретации гемодинамических феноменов, распознавания экстрасистол [2].

Стандартные ЭхоКГ позиции:

- левый парастернальный доступ – в 3–4 м/р слева от грудины;
- апикальный – в области верхушечного толчка – 5–6 м/р по средней ключичной линии;
- субкостальный – под мечевидным отростком грудины;
- супрастернальный – яремная ямка;
- правый парастернальный доступ.

Положение датчика на коже (рисунок 1) и угол его наклона в течение всего исследования надо менять, чтобы более детально визуализировать анатомические структуры. Не следует бояться отклонения датчика от «классических» плоскостей сканирования и положения стандартных ЭхоКГ позиций, если при таком отклонении искомые анатомические образования визуализируются лучше [2].

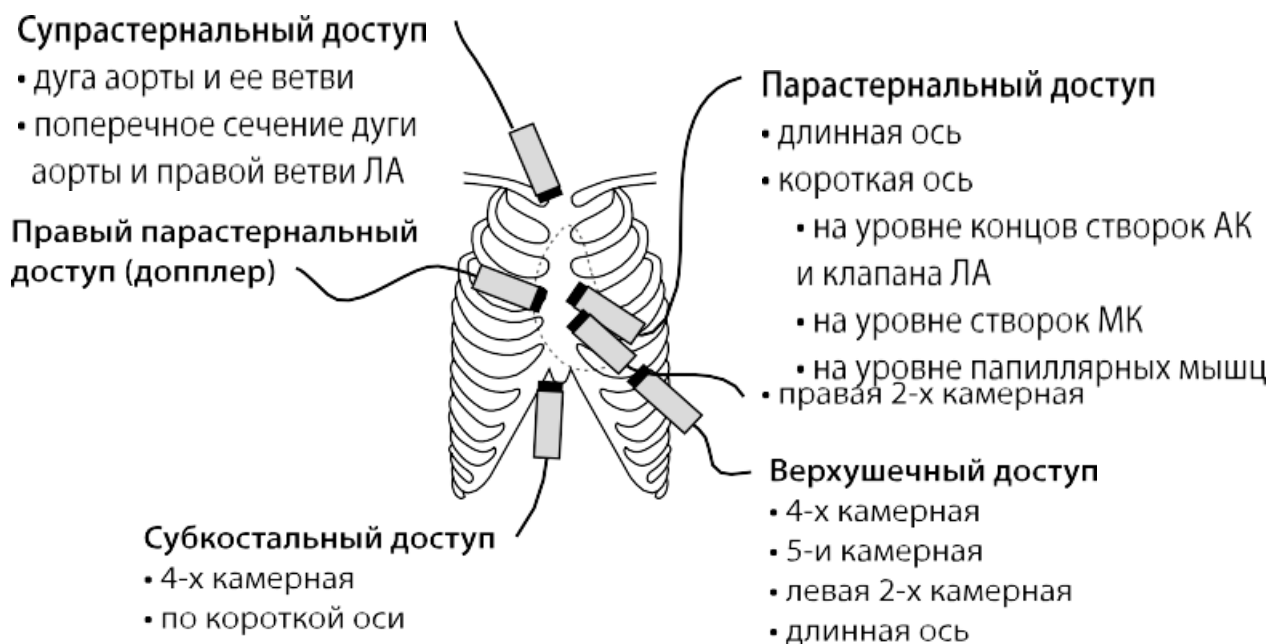


Рисунок 1 — Стандартные эхокардиографические позиции [2].

Типичное ЭхоКГ-исследование должно включать последовательное сканирование сердца во всех стандартных позициях по короткой и длинной осям, с использованием двухмерного (В-режима), одномерного (М-режима) и доплеровских режимов [2].

Стандартные эхокардиографические позиции.

Парастернальное сечение по длинной оси (рисунок 2).

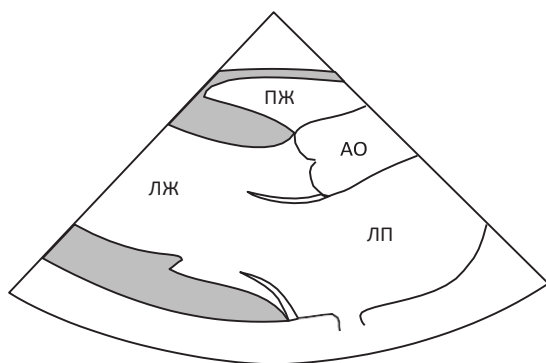


Рисунок 2 — Парастернальное сечение по длинной оси

Это сечение получают при расположении датчика в 2-4 межреберьях у левого края грудины. В этом сечении визуализируются многие структуры сердца, включая митральный и аортальный клапаны, левое предсердие (ЛП), а так же базальный и средний сегменты левого желудочка (рисунок 3) [2].

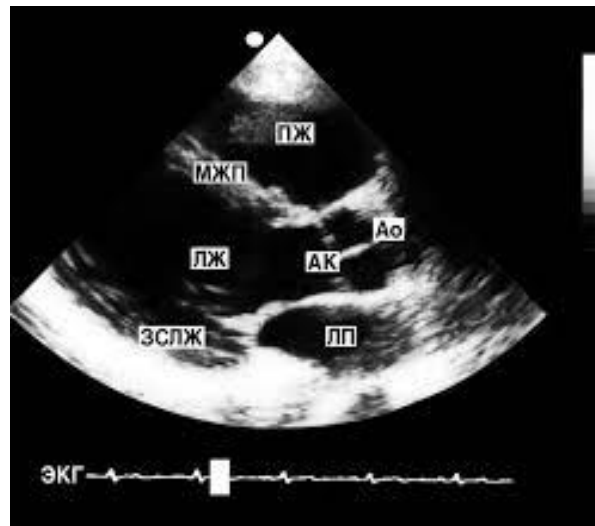


Рисунок 3 — Парастеральный доступ. ПЖ – правый желудочек, ЛЖ – левый желудочек, АО – аорта, ЛП – левое предсердие.

Парастеральное сечение по короткой оси.

Это сечение получают из той же позиции, что и сечение по длинной оси, поворачивая датчик на 90 градусов по часовой стрелке. При этом визуализируется кольцеобразный поперечный срез ЛЖ с «приклеенным» сбоку ПЖ (рисунок 4) [2].

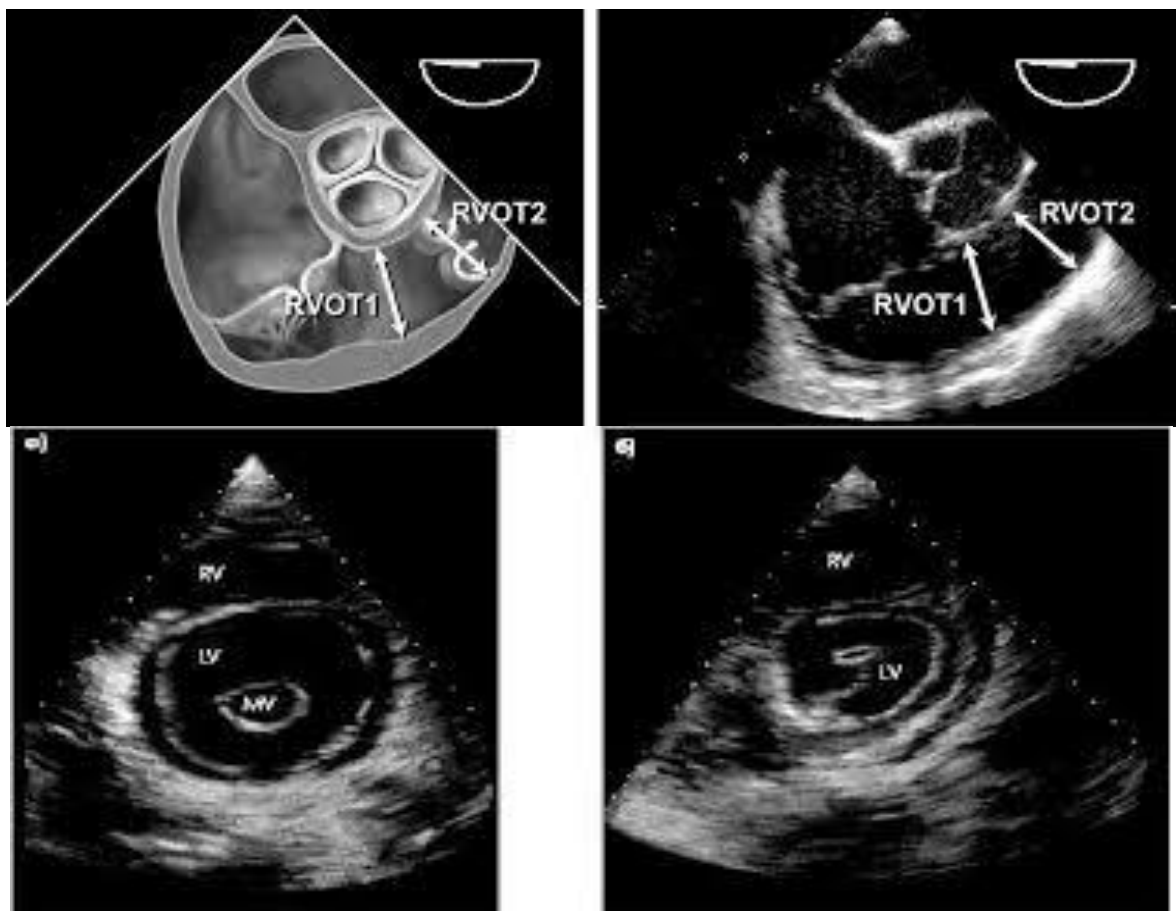


Рисунок 4 — Парастеральное сечение по короткой оси

Апикальные сечения.

Следующей частью ультразвукового исследования является исследование со стороны вершины. В этой позиции визуализируется сердце в 4х камерной позиции. В апикальном 4-камерном сечении визуализируются оба желудочка и предсердия, а так же митральный и трикуспидальный клапаны (рисунок 5) [2].

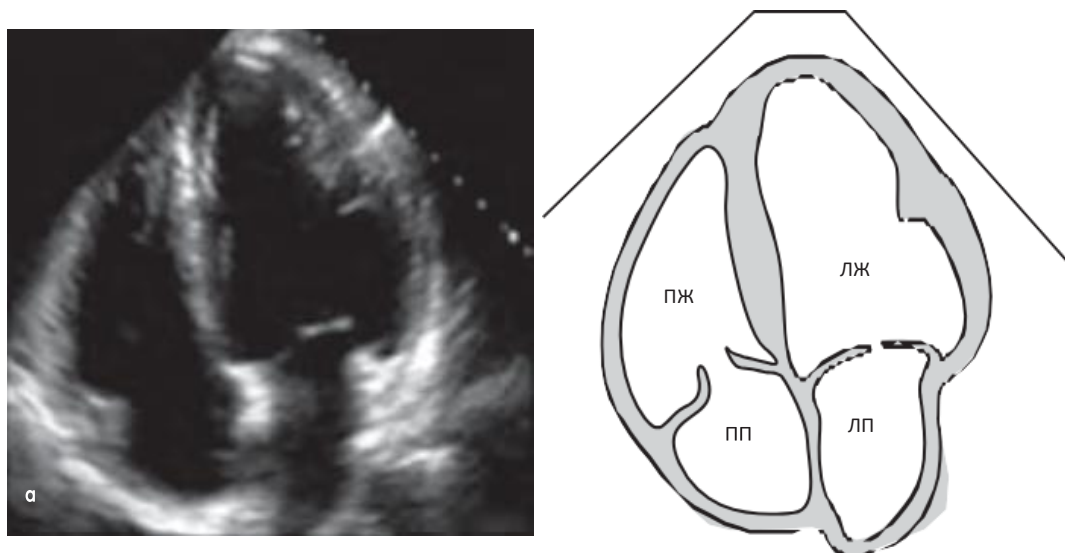


Рисунок 5 — Верхушечное четырехкамерное сечение.

Оптимальный протокол эхокардиографического заключения.

На рисунке 6 приведен пример протокола ЭхоКГ-заключения [2].

Показания к ЭхоКГ:
Ф.И.О.:

Марка и модель УЗИ сканера:
Качество визуализации:

Возраст

Рост:

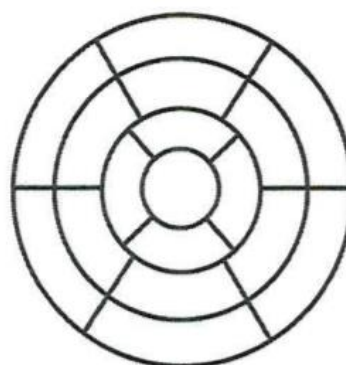
Вес:

BSA:

Ритм

ЧСС

АД:



1 — нормокинезия

2 — гипокинезия

3 — акинезия

4 - дискинезия

Рисунок 6 — Протокол эхокардиографического заключения.

Данный протокол был составлен экспертами Европейской ассоциации сердечно-сосудистой визуализации (EACVI) в 2017 году и в настоящее время является наиболее современным и полным по стандартизации протоколирования трансторакального ЭхоКГ у взрослых с нормативными показателями (таблица 2) [2].

Т а б л и ц а 2 — Нормативные показатели трансторакального ЭхоКГ у взрослых

Камера	Параметр	Измеренное значение	Норма
Левый желудочек	Конечно-диастолический размер, мм		≤58,4 (м), ≤52,2 (ж)
	Конечно-систолический размер, мм		≤39,8 (м), ≤34,8 (ж)
	МЖП, мм		≤10 (м), ≤9 (ж)
	ЗСЛЖ, мм		≤10 (м), ≤9 (ж)
	Относительная толщина стенки	При КГЛЖ>0,43	≤0,42
	Индекс массы миокарда ЛЖ, г/м ²		≤95 г/м ² (ж) ≤115 г/м ² (м)
	ИКДО ЛЖ, мл/м ²		<75 (м), <62 (ж)
	ИКСО ЛЖ, мл/м ²		<32 (м), <25 (ж)
	Фракция выброса ЛЖ (Biplan),%		>52 (м), >54 (ж)
	ИУО (доплер), мл/мин/м ²		>35
	Глобальный продольный стрейн, %	По необходимости	>-20%
Диастолическая функция левого желудочка	Трансмитральное Е/а отношение		>0,8 или <2,0
	Время замедления пика Е (DT), мс		>160 и <220
	Скорость пика Е, см/с		<120 см/сек
	Скорость е` (септальная), см/сек		>7 см/сек
	Скорость е` (латеральная), см/сек		>10 см/сек
	Е/е` отношение		<8
Левое предсердие	Индексированный объем LAVI (мл/м ²)		≤34 мл/м ²
Давление заполнения левого желудочка	LV filling pressure, мм.рт.ст.	По необходимости	Нормальное

Размеры аорты	Фиброзное кольцо, мм/м ²	По необходимости	≤14 (м & ж)
	Синусы Вальсальвы, мм/м ²		≤19 (ж), ≤20 (м)
	Синотубулярное соединение , мм/м ²	По необходимости	≤17 (м & ж)
	Проксимальная восходящая аорта, мм/м ²		≤17 (ж), ≤19 (м)
Правый желудочек	Базальный диаметр, мм		<42 мм
	Средний диаметр, мм		<36 мм
	RVOT, проксимальный диаметр, мм	По необходимости	<36 мм
	RVOT, дистальный диаметр, мм	По необходимости	<28 мм
	TAPSE, мм		≥17
	Фракция площади, %	Если есть опция	≥35%
	Глобальный стрейн свободной стенки,%	Если есть опция	>23%
	Толщина свободной стенки, мм		<5 мм
Правое предсердие	Объем правого предсердия, мл/м ²		<30 (м), <28 (ж)
НПВ	Диаметр, мм		<21 мм
	Коллабирование на вдохе,%		>50%
	Скорость ТР, см/с		<2,8 м/с
Расчетное давление в легочной артерии	Расчетное давление в ЛА, мм. рт. ст.		<31 мм. рт. ст.
Митральный клапан			
Анатомия:			
Регургитация:	EROA , мм ²	Степень	
	Vena Contracta, мм		
Стеноз:	РНТ, мсек	Степень	
	Пиковый градиент, мм.рт.ст.		
	Средний градиент, мм.рт.ст.		
	Площадь отверстия, см ²		
Аортальный клапан			

Анатомия:		
Регургитация:	РНТ, мсек	Степень
	Vena Contracta, мм	
Стеноз:	Пиковый градиент, мм. рт. ст.	Степень
	Средний градиент, мм. рт. ст.	
	Площадь отверстия, см²	
Трикуспидальный клапан		
Анатомия:		
Регургитация:	РНТ, мсек	Степень
	Vena Contracta, мм	
Стеноз:	Средний градиент, мм. рт. ст.	Степень
Легочный клапан		
Анатомия:		
Регургитация:	РНТ, мсек	Степень
Стеноз:	Пиковый градиент, мм. рт. ст.	Степень

Оценка параметров производится с учетом пола и площади поверхности тела. Применение протокола возможно в ежедневной практике с некоторыми изменениями в зависимости от задач, стоящих перед специалистом, и технических возможностей [2].

Оценка различных структур и параметров работы сердца.

Левый желудочек (ЛЖ) – в норме самая большая камера сердца, имеющая наиболее массивную мышечную стенку, рассчитанную на поддержание системного кровотока.

Исследование ЛЖ начинают из парастеральной позиции по длинной оси в В-режиме и М-режиме. Производятся измерения конечнодиастолического размера (КДР, мм), конечно-систолического размера (КСР, мм), толщины межжелудочковой перегородки (МЖП, мм), толщины задней стенки (ТЗСЛЖ, ММ).

С одной стороны, рекомендуется измерять внутренние размеры ЛЖ (КДР и КСР) и толщину стенок на уровне малой оси ЛЖ, приблизительно на уровне кончиков створок митрального клапана. Эти линейные измерения можно производить как непосредственно в В-режиме, так и в М-режиме под контролем В-режима. (рисунок 7) [2].

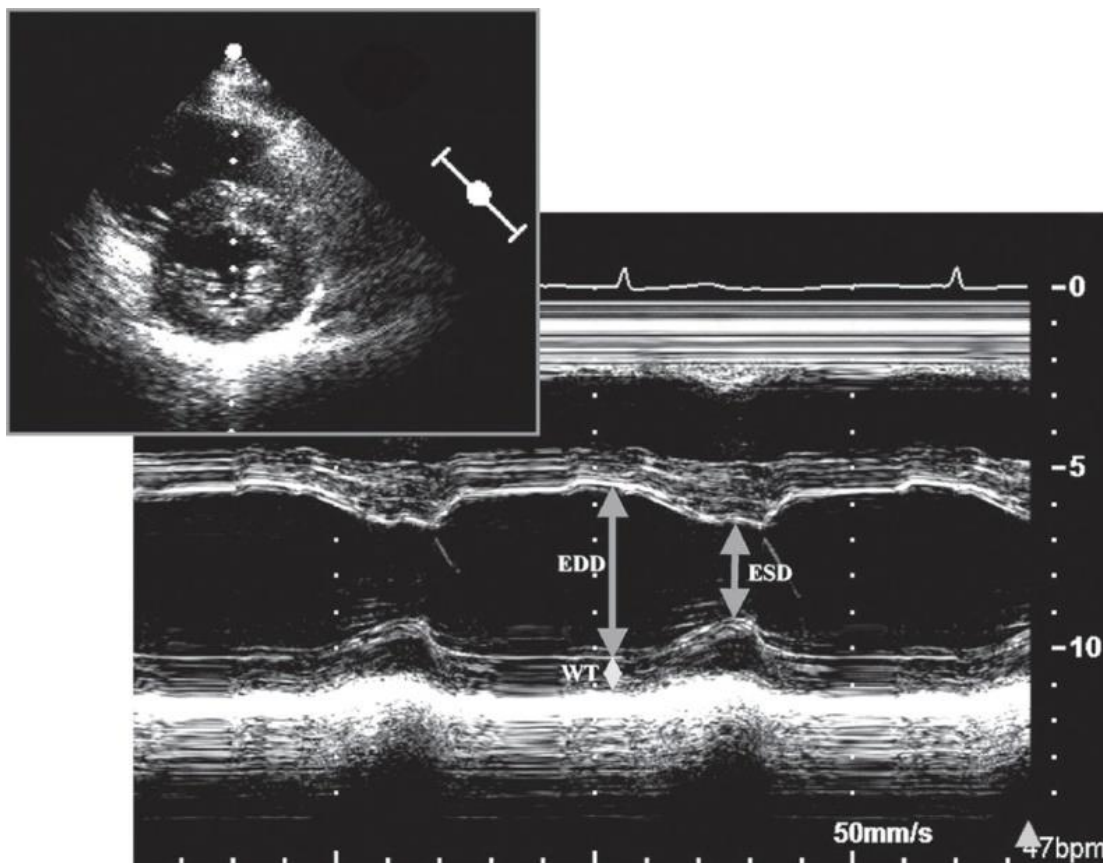


Рисунок 7 — Измерение КДР и КСР размеров ЛЖ в М-режиме под контролем изображения в В-режиме в парастеральной позиции по короткой оси [2].

Систолическая функция левого желудочка.

Для измерения объемов ЛЖ наиболее часто используется биплановый метод дисков (модифицированный метод Симпсона) в В-режиме. Данный способ является предпочтительным (рисунок 8) [2].

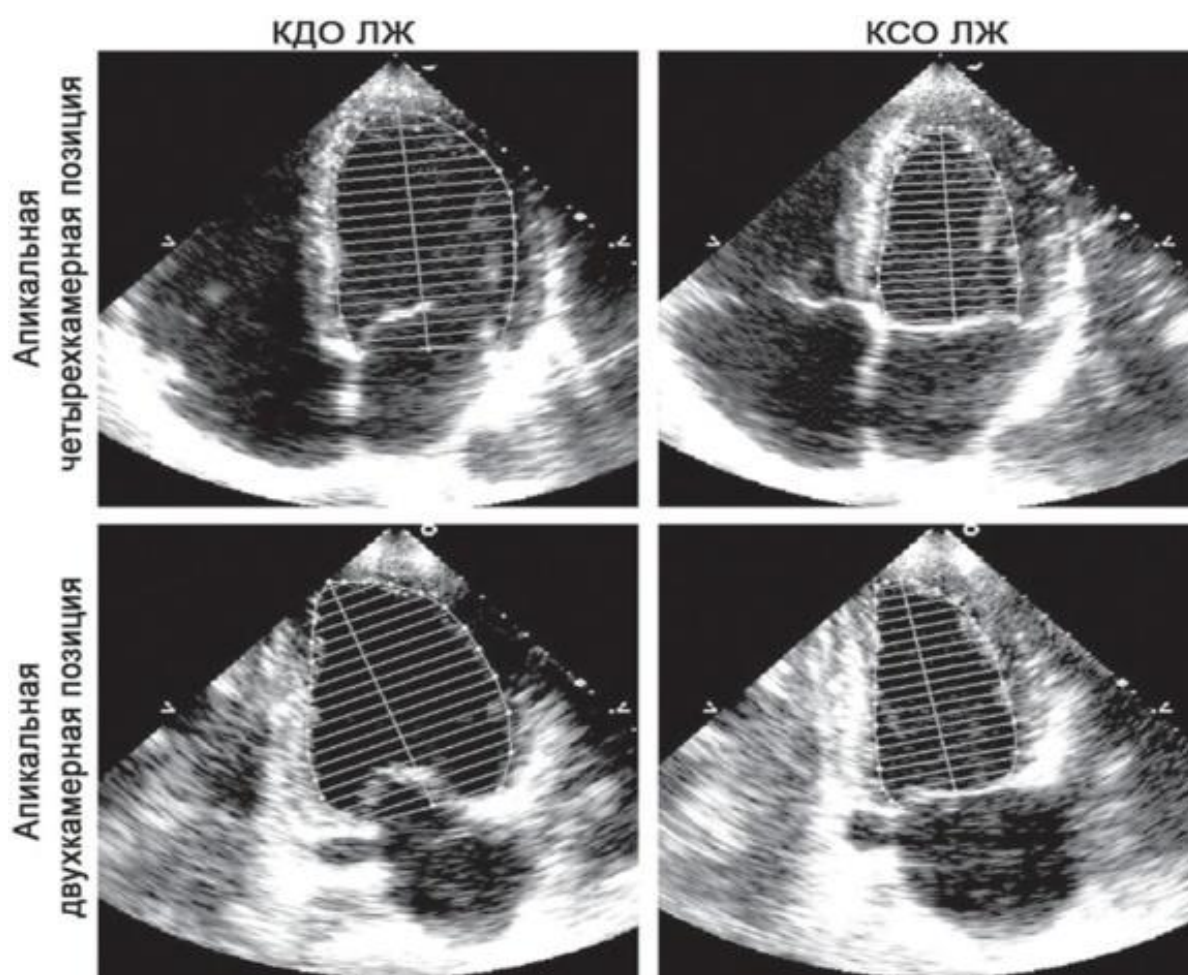


Рисунок 8 — Двухмерные измерения для вычисления объемов ЛЖ с использованием бипланового метода дисков (модифицированный метод Симпсона) в апикальной четырехкамерной и двухкамерной позиции в конце диастолы и в конце систолы. При обведении полости папиллярные мышцы включаются в контур полости [2]

Следует учитывать, что использование только одной позиции наименее оправдано при наличии выраженных нарушений локальной сократимости миокарда.

Конечно-диастолический (КДО) и конечно-систолический (КСО) объемы определяются одним из вышеописанных методов. После этого рассчитывается фракция выброса (ФВ) по формуле:

$$ФВ = (КДО - КСО) / КДО \quad (5)$$

Для индексирования объемных показателей наиболее часто используется площадь поверхности тела (ППТ) в м², т. е. более точными считаются ИКДО и ИКСО [2].

Локальная сократимость левого желудочка.

В 1989 году экспертами ASE была предложена 16-сегментная модель ЛЖ. Согласно этой модели весь ЛЖ делится на 6 базальных, 6 средних и 4 апикальных сегмента. Границы МЖП определяются местом присоединения стенок правого желудочка (ПЖ) (рисунок 9) [2].

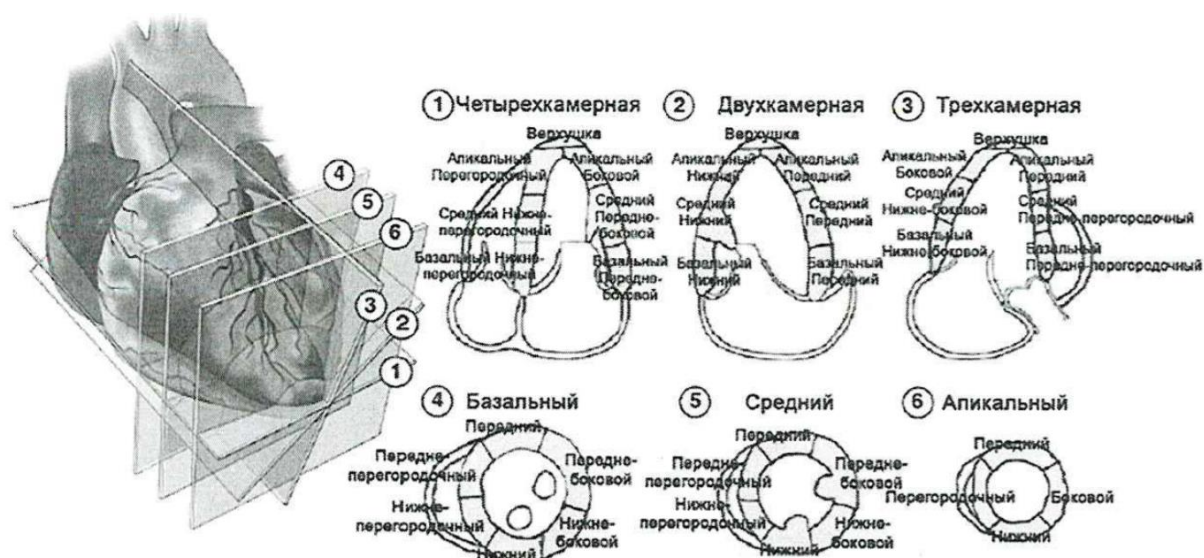

Рисунок 9 — Единая посегментная модель ЛЖ [2]

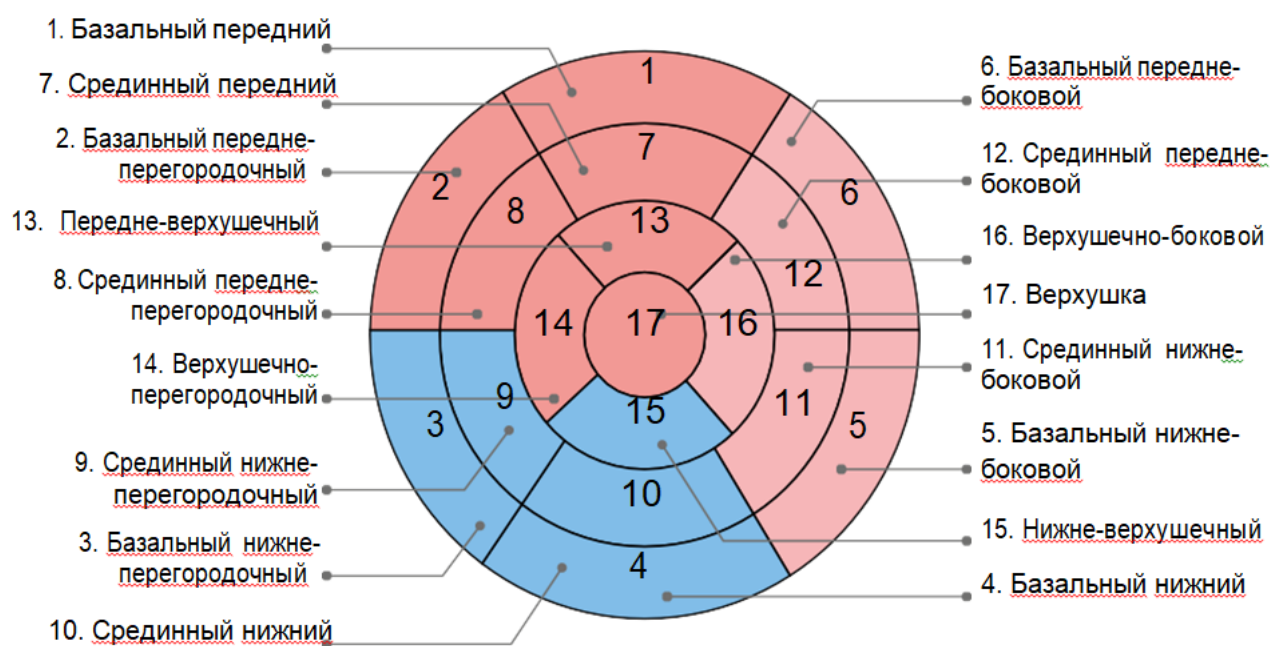


Рисунок 10 — Диаграмма «бычий глаз», 17-сегментная модель ЛЖ [2]

В 2002 году рабочая группа Американской ассоциации сердца по сегментарному делению миокарда и регистрации методов визуализации сердца разработала 17-сегментную модель ЛЖ в качестве универсальной для всех визуализирующих методов. Главное отличие от предыдущей, 16-сегментной модели, заключается в выделении дополнительного 17-го сегмента – собственно верхушки ЛЖ (рисунок 10). 17-сегментную модель следует использовать преимущественно при исследовании перфузии миокарда и при сравнении различных визуализирующих методов. 16-сегментная модель подходит для оценки нарушений локальной сократимости миокарда, так как в норме собственно верхушка (17-й сегмент) не

двигается.

Сегменты ЛЖ принято соотносить с бассейном кровоснабжения одной из трех главных коронарных артерий (рисунок 11) [2].

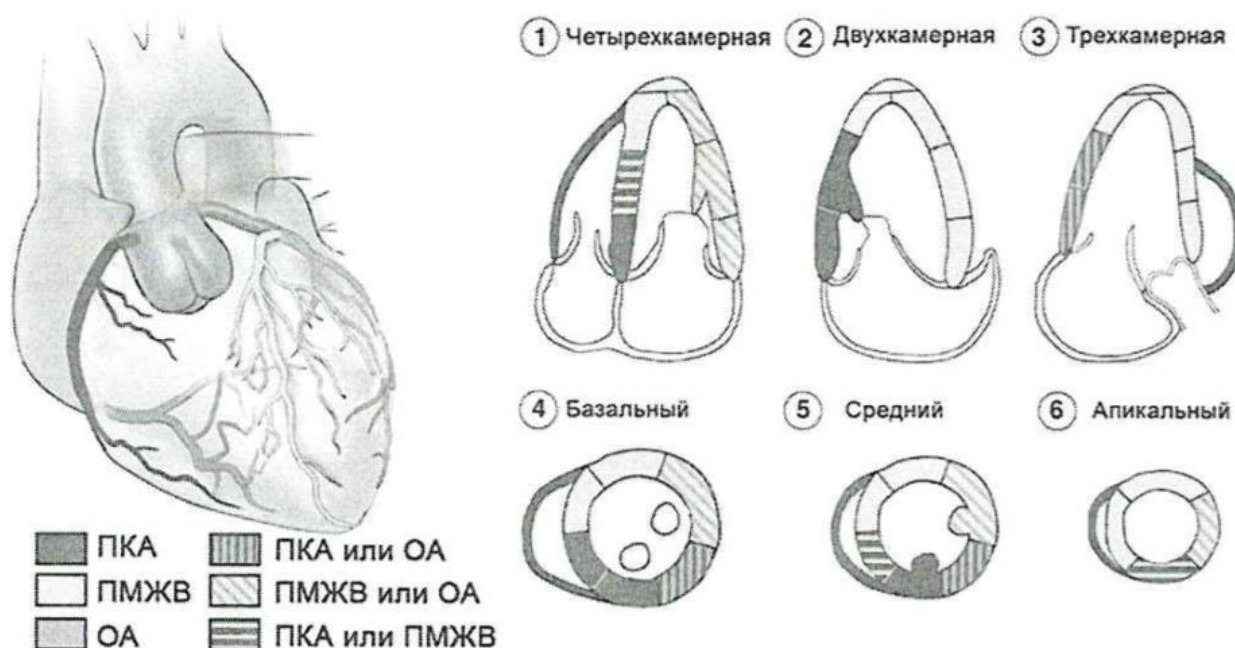


Рисунок 11 — Типичное кровоснабжение сегментов ЛЖ правой коронарной артерией (ПКА), передней межжелудочковой ветвью левой коронарной артерии (ПМЖВ) и огибающей ветвью левой коронарной артерии (ОА). Существует индивидуальная вариабельность типов кровоснабжения. Некоторые сегменты могут кровоснабжаться из нескольких бассейнов [2]

При оценке локальной сократимости следует учитывать как движение, так и утолщение стенок ЛЖ. Более того, необходимо помнить, что нарушения локальной сократимости ЛЖ могут выявляться и при отсутствии ишемической болезни сердца.

Рекомендовано оценивать сократимость каждого сегмента по количественной шкале, учитывающей подвижность и систолическое утолщение миокарда. В идеале сократимость каждого сегмента должна изучаться из нескольких эхокардиографических позиций.

Шкала для оценки сегментарной сократимости ЛЖ: нормальная сократимость или гиперкинез = 1 балл, гипокинез = 2 балла, акинез (или минимальное утолщение) = 3 балла, дискинез (парадоксальное систолическое движение) = 4 балла, аневризма (диастолическая деформация) = 5 баллов. Путем сложения баллов для каждого сегмента и последующим делением на число визуализированных сегментов можно получить индекс нарушения локальной сократимости миокарда [2].

Оценка размеров правого желудочка.

Нормальный ПЖ представляет собой сложную структуру в форме полумесяца, прилежащую к ЛЖ, и полностью не визуализируется ни в одной из позиций двухмерной эхокардиографии. Поэтому точная оценка морфологии и функции ПЖ требует использования многих эхокардиографических позиций, включая парастернальную позицию по длинной и короткой осям, позицию приносящего

тракта ПЖ, апикальную четырехкамерную и субкостальную позиции. Количественная оценка функции ПЖ оправдана в большинстве случаев в рутинной клинической практике. Количественную оценку размеров ПЖ лучше выполнять из апикальной четырехкамерной позиции. При оценке ПЖ измеряется базальный и средний диаметры, толщина свободной стенки [2].

Количественная оценка размеров левого и правого предсердий.

Измерение размеров ЛП выполняется в конце систолы желудочков, когда камера ЛП имеет наибольшую величину. Стандартным считается использование переднезаднего линейного размера из парастернальной позиции по длинной оси ЛЖ в М- или В-режимах.

Объемы ЛП лучше вычислять, применяя модель эллипсоида или метод Симпсона (рисунок 12) [2].

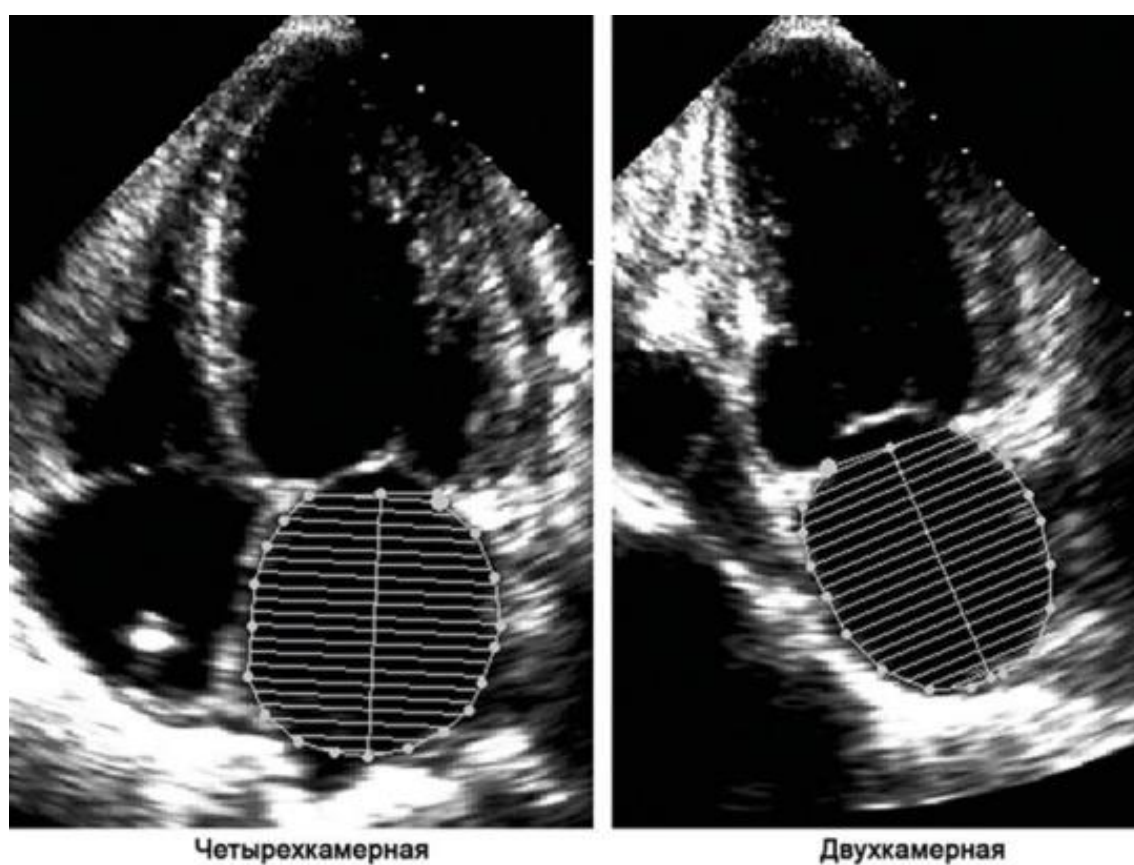


Рисунок 12 — Измерение объема ЛП биплановым методом дисков (модифицированный метод Симпсона) с использованием четырехкамерной и двухкамерной апикальных позиций в конце систолы желудочков (максимальный размер ЛП) [2].

Наиболее часто используется индексирование размера ЛП по отношению к площади поверхности тела (индексированный объем LAVI, мл/м²).

ПП можно визуализировать из многих доступов, оценка его размеров чаще всего проводится из апикальной четырехкамерной позиции. Индексированный объем ПП у мужчин в норме почти не отличается от объема ПП, а у женщин этот показатель немного меньше [2].

Оценка размеров аорты.

Для визуализации корня и проксимальной части восходящего отдела аорты используется парастернальная позиция по длинной оси ЛЖ. Выносящий тракт ЛЖ следует оценивать в В-режиме. Аорту обычно измеряют на следующих уровнях (рисунок 13):

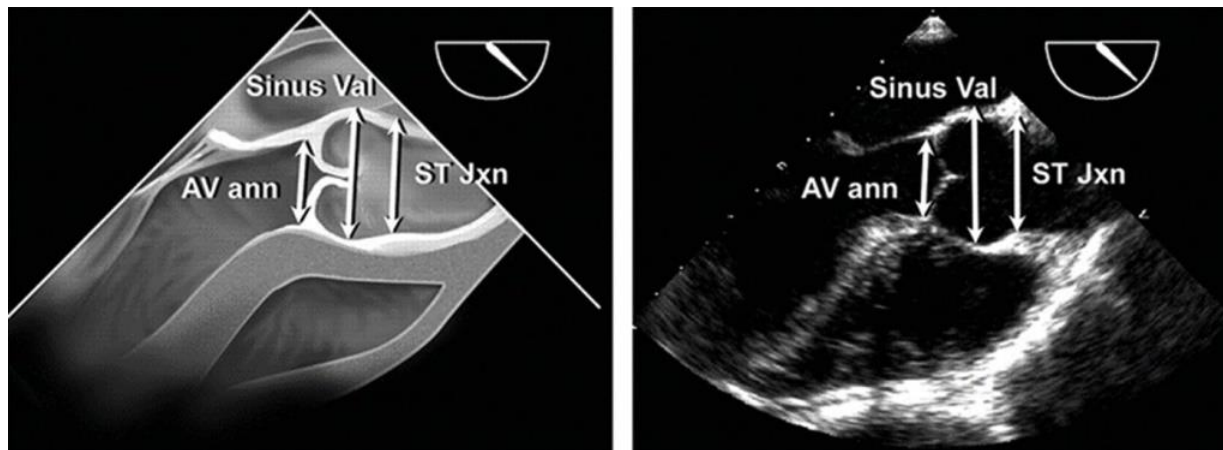


Рисунок 13 — Измерение корня аорты на уровне фиброзного кольца аортального клапана (AV ann), синусов Вальсальвы (Sinus Val) и синотубулярного соединения (ST Jxn) в позиции по длинной оси из средних отделов пищевода при плоскости сканирования датчика около 110–150 градусов. По соглашению, фиброзное кольцо измеряется на уровне основания створок аортального клапана. Хотя на рисунке показан способ измерения аорты на уровне синусов Вальсальвы и синотубулярного соединения «от ведущего края до ведущего края» [2].

Оценка нижней полой вены.

Оценка нижней полой вены (НПВ) из субкостальной позиции должна в обязательном порядке включаться в протокол рутинного эхокардиографического исследования. Считается общепринятым измерение диаметра НПВ в положении пациента на спине на расстоянии 1–2 см от ее впадения в ПП, в позиции по длинной оси вены [2].

Оценка клапанного аппарата сердца.

Митральный клапан

Исследование производится из парастернальной позиции по длинной и короткой оси. Визуально оценивается состояние створок. Эту позицию используют для сканирования в В- и М-режиме.

Лучший метод диагностики митральной недостаточности — цветное доплеровское исследование, т.к. оно обладает высокой чувствительностью и не требует много времени. Хотя представление о направлении и глубине проникновения регургитирующей струи может быть получено и в импульсном режиме, цветное доплеровское исследование надежнее и технически проще, особенно при эксцентрически направленной струе. Из апикального доступа митральная регургитация выглядит как появляющееся в систолу пламя, направленное в левое предсердие.

Оптимальным параметром определения степени тяжести митрального стеноза является площадь отверстия митрального клапана, измеряемая планиметрическим

методом при сканировании клапана в парастернальной позиции по короткой оси [2].

Аортальный клапан.

Аортальный клапан исследуется из апикального доступа вдоль продольной оси сердца (пятикамерная позиция), из парастернальной позиции – по короткой и длинным осям в В-режиме. Следует проводить измерения в обеих позициях, так как направление клапанного отверстия в В-режиме и максимальной скорости потока могут не совпадать, особенно при наличии изменения формы створок аортального клапана. При этом удастся отчетливо визуализировать анатомию створок, процесс их раскрытия, планиметрически оценить площадь отверстия [2].

УЛЬТРАЗВУКОВОЕ ИССЛЕДОВАНИЕ СОСУДОВ

Сердечно-сосудистая система состоит из сердца и сосудов – артерий, артериол, капилляров, венул и вен, артерио-венозных анастомозов. Транспортная функция ее заключается в том, что сердце обеспечивает продвижение крови по замкнутой цепи сосудов – эластических трубок различного диаметра. Объем крови у мужчин составляет 77 мл/кг веса (5,4 л), у женщин – 65 мл/кг веса (4,5 л). Распределение общего объема крови: 84% – в большом круге кровообращения, 9 % – в малом круге кровообращения, 7% — в сердце [1, 2].

Выделяют артерии:

1. Эластического типа (аорта, легочная артерия).
2. Мышечно-эластического типа (сонные, подключичные, позвоночные).
3. Мышечного типа (артерии конечностей, туловища, внутренних органов).

Вены:

1. Волокнистого типа (безмышечные): твердой и мягкой мозговых оболочек (не имеют клапанов); сетчатки глаза; костей, селезенки, плаценты.

2. Мышечного типа:

- а) со слабым развитием мышечных элементов (верхняя полая вена и ее ветви, вены лица и шеи);
- б) со средним развитием мышечных элементов (вены верхних конечностей);
- в) с сильным развитием мышечных элементов (нижняя полая вена и ее ветви, вены нижних конечностей).

Строение стенок сосудов, как артерий, так и вен, представлено следующими составляющими: интима – внутренняя оболочка, медиа – средняя, адвентиция – наружная.

Все кровеносные сосуды выстланы изнутри слоем эндотелия. Во всех сосудах, кроме истинных капилляров, имеются эластичные, коллагеновые и гладкомышечные волокна. Их количество в разных сосудах различное.

В зависимости от выполняемой функции выделяют следующие группы сосудов:

1. Амортизирующие сосуды – аорта, легочная артерия. Высокое содержание эластических волокон в этих сосудах обуславливает амортизирующий эффект, заключающийся в сглаживании периодических систолических волн.

2. Резистивные сосуды–концевые артериолы (прекапилляры) и, в меньшей степени, капилляры и венулы. Они имеют малый просвет и толстые стенки с развитой

гладкой мускулатурой, оказывают наибольшее сопротивление кровотоку.

3. Сосуды-сфинктеры – терминальные отделы прекапиллярных артериол. От сужения или расширения сфинктеров зависит число функционирующих капилляров, то есть площадь обменной поверхности.

4. Обменные сосуды – капилляры. В них происходят процессы диффузии и фильтрации. Капилляры не способны к сокращениям, их диаметр изменяется пассивно вслед за колебаниями давления в пре- и посткапиллярных резистивных сосудах и сосудах-сфинктерах.

5. Емкостные сосуды – это главным образом вены. Благодаря высокой растяжимости вены способны вмещать или выбрасывать большие объемы крови без существенных изменений параметров кровотока, в связи с этим они играют роль депо крови.

6. Шунтирующие сосуды – артерио-венозные анастомозы. Когда эти сосуды открыты, кровоток через капилляры либо уменьшается, либо полностью прекращается [1, 2].

Методы ультразвукового исследования сосудов

1. Ультразвуковая спектральная доплерография (УЗДГ) – оценка спектра скоростей кровотока.

2. Дуплексное сканирование – режим, при котором одновременно используются В-режим и УЗДГ.

3. Триплексное сканирование – одновременно применяются В-режим, цветное доплеровское картирование (ЦДК) и УЗДГ.

Цветовое картирование осуществляется путем цветового кодирования различных физических характеристик движущихся частиц крови. В ангиологии используется термин ЦДК *по скорости* (ЦДКС). ЦДКС обеспечивает формирование в реальном времени обычного двумерного изображения в серой шкале, на которое накладывается информация о доплеровском сдвиге частот, представленная в цвете. Положительный сдвиг частот принято представлять красным цветом, отрицательный – синим. При ЦДКС кодирование направления и скорости потока тонами различного цвета облегчает поиск сосудов, позволяет быстро дифференцировать артерии и вены, проследить их ход и расположение, судить о направлении кровотока [1, 2].

ЦДК *по энергии* дает информацию об интенсивности потока, а не о средней скорости элементов потока. Особенность энергетического режима – возможность получать изображение мелких, разветвленных сосудов, которые, как правило, не визуализируются при ЦДК.

Принципы ультразвукового исследования артерий в норме

В-режим: просветы сосудов имеют эхонегативную структуру и ровный контур внутренней стенки.

В режиме ЦДК необходимо учитывать следующее: шкала скорости кровотока должна соответствовать диапазону скоростей, характерных для исследуемого сосуда; величина угла между анатомическим ходом сосуда и направлением ультразвукового луча датчика должна составлять 90 градусов и более, что обеспечивается изменением плоскости сканирования и общего угла наклона ультразвуковых лучей с помощью прибора.

В режиме ЦДК по энергии определяется равномерное однородное окрашивание потока в просвете артерии с четкой визуализацией внутреннего контура сосуда.

При анализе спектра доплеровского сдвига частот (СДСЧ) контрольный объем устанавливается в центр сосуда так, чтобы угол между ультразвуковым лучом и анатомическим ходом сосуда составлял менее 60 градусов [2].

При изучении изображения артерии в **В-режиме** оцениваются следующие показатели:

- 1) проходимость сосуда (проходим, окклюзирован);
- 2) геометрия сосуда (прямолинейность хода, наличие деформаций);
- 3) величина пульсации сосудистой стенки (усиление, ослабление, отсутствие);
- 4) диаметр сосуда;
- 5) состояние сосудистой стенки (толщина, структура, однородность);
- 6) состояние просвета сосуда (наличие атеросклеротических бляшек, тромбов, расслоения, артерио-венозных соустьев и др.);
- 7) состояние периваскулярных тканей (наличие патологических образований, зон отека, костных компрессий).

При изучении изображения артерии в **режиме ЦДК** оцениваются:

- 1) проходимость сосуда;
- 2) сосудистая геометрия;
- 3) наличие дефектов заполнения на цветовой картограмме;
- 4) наличие зон турбулентности;
- 5) характер распределения цветового паттерна.

При проведении УЗДГ оцениваются качественные и количественные параметры.

Качественные параметры;

- форма доплеровской кривой,
- наличие спектрального окна.

Количественные параметры:

- пиковая систолическая скорость кровотока (S);
- конечная диастолическая скорость кровотока (D);
- усредненная по времени максимальная скорость кровотока (TAMX);
- усредненная по времени средняя скорость кровотока (Fmean, TAV);
- индекс периферического сопротивления, или индекс резистивности, или индекс Pource-lot (RI). $RI = S - D / S$;
- пульсационный индекс, или индекс пульсации, или индекс Gosling (PI). $PI = S - D / Fmean$;
- индекс спектрального расширения (SBI). $SBI = S - Fmean / S \times 100\%$;
- систолодиастолическое соотношение (SD).

Спектрограмму характеризует множество количественных показателей, однако большинство исследователей предпочитают анализ доплеровского спектра на основе не абсолютных, а относительных индексов [2].

Существуют артерии с низким и высоким периферическим сопротивлением. В артериях с низким периферическим сопротивлением (внутренние сонные,

позвоночные, общие и наружные сонные артерии, интракраниальные артерии) на доплеровской кривой положительное направление кровотока в норме сохраняется в течение всего сердечного цикла и дикийротический зубец не достигает изолинии.

В артериях с высоким периферическим сопротивлением (плече-головной ствол, подключичная артерия, артерии конечностей) в норме в фазу дикийротического зубца кровотока меняет направление на противоположное.

Оценка формы доплеровской кривой

В артериях с *низким периферическим сопротивлением* на кривой пульсовой волны выделяются следующие пики:

- 1 – систолический пик (зубец): соответствует максимальному возрастанию скорости кровотока в период изгнания;
- 2 – катакротический зубец: соответствует началу периода расслабления;
- 3 – дикийротический зубец: характеризует период закрытия аортального клапана;
- 4 – диастолическая фаза: соответствует фазе диастолы.

В артериях с *высоким периферическим сопротивлением* на кривой пульсовой волны выделяются:

- 1 – систолический зубец: максимальное возрастание скорости в период изгнания;
- 2 – ранний диастолический зубец: соответствует фазе ранней диастолы;
- 3 – волна конечно-диастолического возврата: характеризует фазу диастолы.

Комплекс интима-медиа (КИМ) имеет однородную эхоструктуру и эхогенность и состоит из двух четко дифференцируемых слоев: эхопозитивной интимы и эхонегативной меди. Поверхность его ровная. Толщина КИМ измеряется в общей сонной артерии на 1–1,5 см проксимальнее бифуркации по задней (по отношению к датчику) стенке артерии; во внутренней сонной и наружной сонной артериях – на 1 см дистальнее области бифуркации. При диагностическом ультразвуковом исследовании оценивается толщина КИМ только в общей сонной артерии. Толщина КИМ во внутренней и наружной сонных артериях измеряется при динамическом наблюдении за течением заболевания или с целью оценки эффективности терапии [1].

Определение степени (процента) стеноза

1. По площади поперечного сечения (Sa) сосуда:

$$Sa = (A1 - A2) \times 100\% / A1.$$

2. По диаметру сосуда (Sd):

$$Sd = (D1 - D2) \times 100\% / D1,$$

где A1 – истинная площадь поперечного сечения сосуда, A2 – проходимая площадь поперечного сечения сосуда, D1 – истинный диаметр сосуда, D2 – проходимый диаметр стенозированного сосуда.

Процент стеноза, определяемый по площади, более информативный, так как учитывает геометрию бляшки и превышает процент стеноза по диаметру на 10–20% [2].

Типы кровотока в артериях

1. Магистральный тип кровотока. Выявляется при отсутствии патологических изменений или при стенозе артерии менее 60% по диаметру, на кривой имеются все

перечисленные пики (рисунок 14 и 15).

При сужении просвета артерии менее 30% регистрируется нормальная форма доплеровской волны и показатели скорости кровотока.

При стенозе артерии от 30 до 60% фазный характер кривой сохраняется. Отмечается увеличение пиковой систолической скорости.

Значение показателя отношения систолической скорости кровотока на участке стеноза к систолической скорости кровотока в пре- и постстенотическом участке, равное 2–2,5, является критической точкой для разграничения стенозов до 49% и более [1].

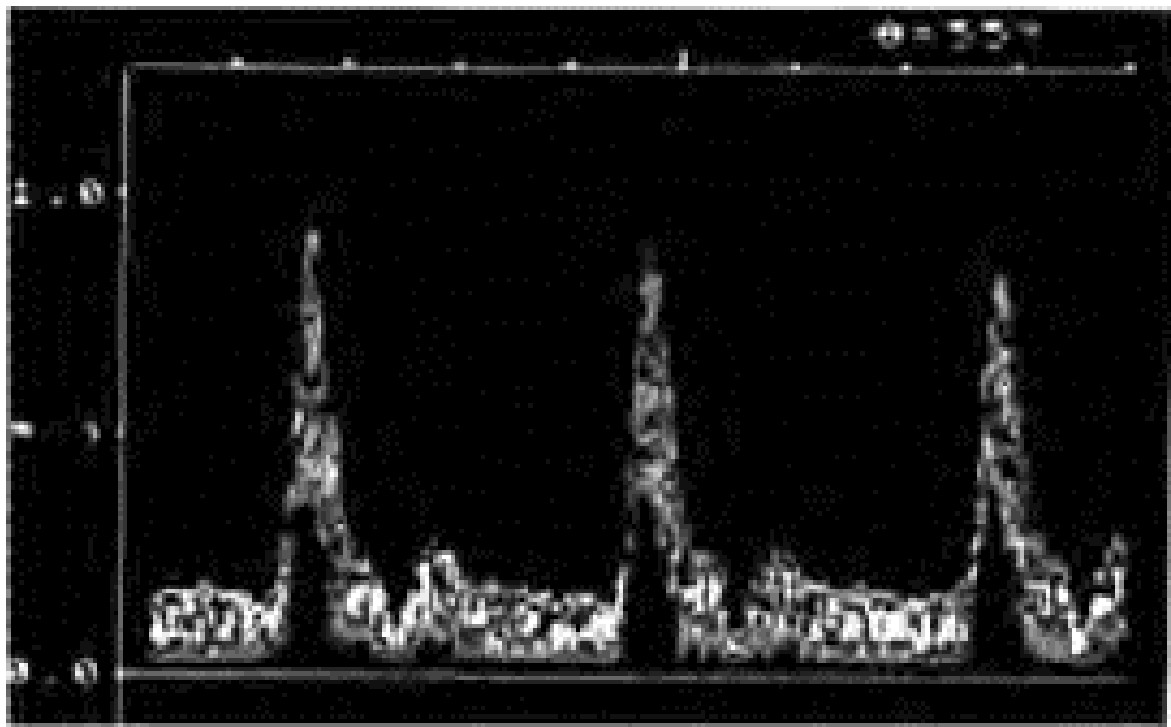


Рисунок 14 — Магистральный тип кровотока. Общая сонная артерия [2].

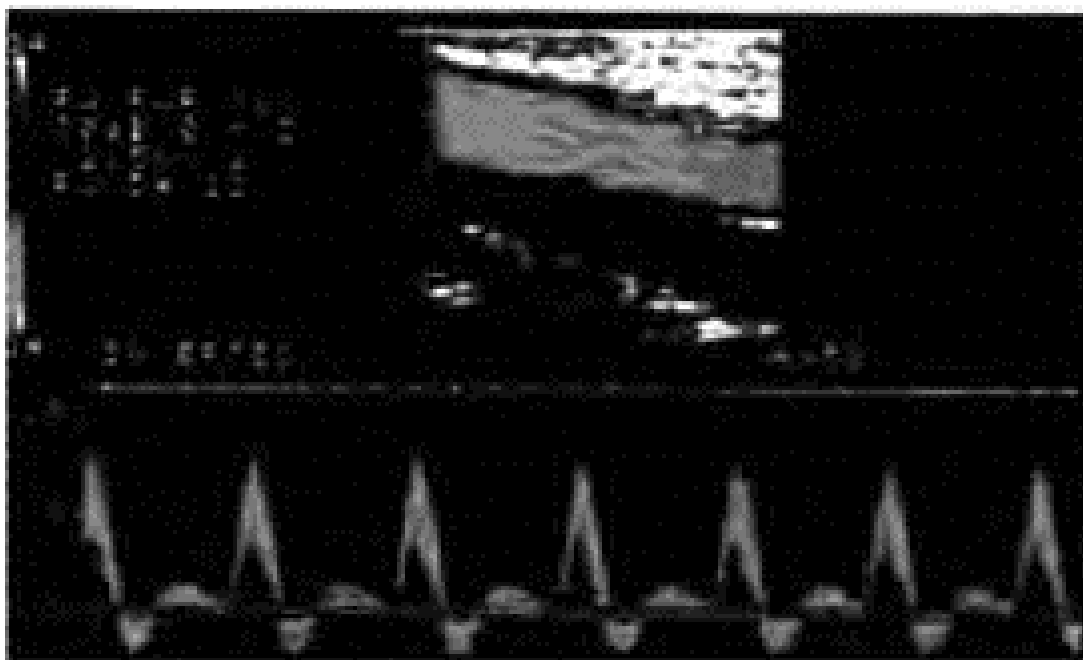


Рисунок 15 — Магистральный тип кровотока. Общая бедренная артерия [2].

2. Магистрально-измененный тип кровотока. Регистрируется при стенозе от 60 до 90% (гемодинамически значимом) дистальнее места стеноза. Характеризуется уменьшением площади спектрального «окна»; притуплением или расщеплением систолического пика; уменьшением или отсутствием ретроградного кровотока в ранней диастоле; локальным увеличением скорости (в 2–12,5 раза) на участке стеноза и непосредственно за ним (рисунок 16) [2].

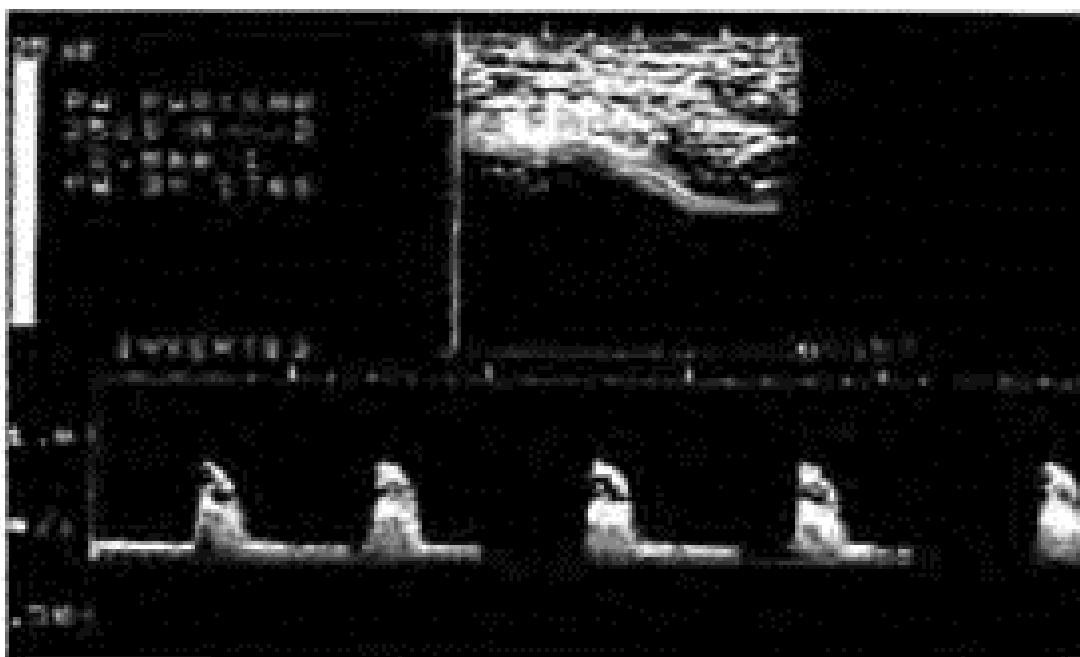


Рисунок 16 — Магистрально-измененный тип кровотока. Подколенная артерия [2].

3. Коллатеральный тип кровотока. Определяется при стенозе более 90% (критическом) или окклюзии дистальнее места критического стеноза или окклюзии.

Характеризуется практически полным отсутствием различий между систолической и диастолической фазами, малодифференцированной формой волны; закруглением систолического пика; удлинением времени подъема и спада скорости кровотока, низкими параметрами кровотока; исчезновением обратного кровотока в период ранней диастолы (рисунок 17) [2].

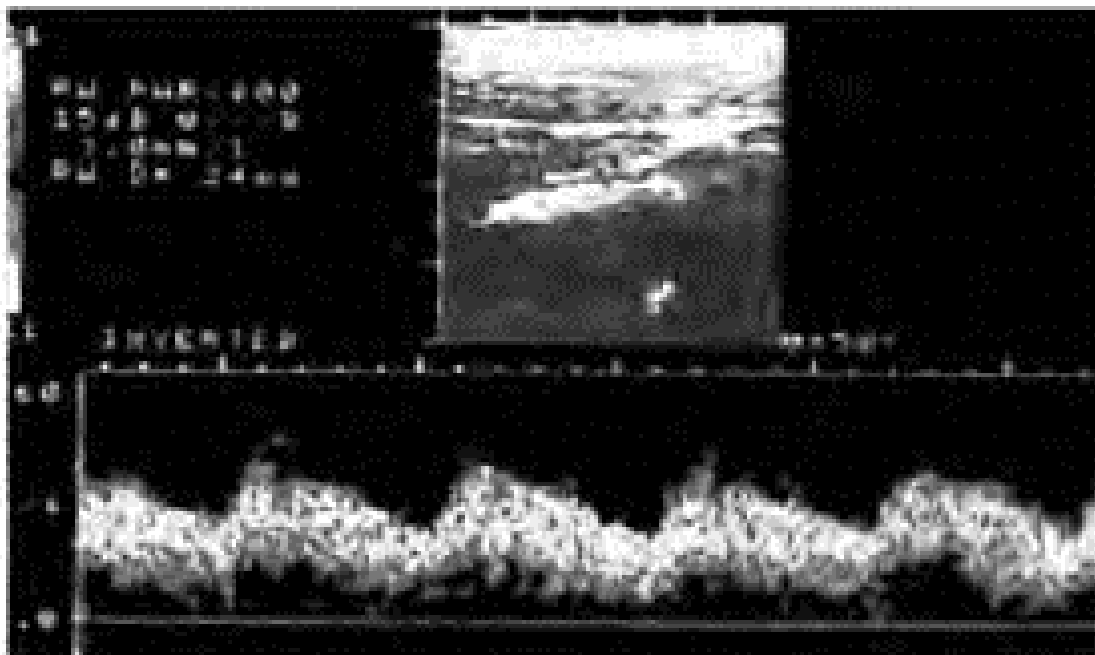


Рисунок 17 — Коллатеральный тип кровотока. Подколенная артерия [2].

Особенности гемодинамики в венах

Колебания скорости кровотока в магистральных венах связаны с дыханием и сокращениями сердца. Эти колебания усиливаются по мере приближения к правому предсердию. Колебания давления и объема в венах, расположенных около сердца (венный пульс), записываются неинвазивными методами (с помощью датчика давления) [2].

Особенности исследования венозной системы

Исследование венозной системы проводят в В-режиме, цветовом и спектральном доплеровском режимах.

Исследование вен в В-режиме. При полной проходимости просвет вены выглядит однородно эхонегативным. От окружающих тканей просвет отграничен эхопозитивной линейной структурой – сосудистой стенкой. В отличие от стенки артерий структура венозной стенки однородна и визуально не дифференцируется на слои. Сдавливание просвета вены датчиком приводит к полной компрессии просвета. В случае частичного или полного тромбоза просвет вены сдавливается датчиком не полностью или не сдавливается вовсе.

При проведении УЗДГ анализ осуществляется так же, как в артериальной системе. В повседневной клинической практике количественные параметры венозного кровотока почти не используются. Исключение составляет церебральная венозная гемодинамика. При отсутствии патологии линейные параметры венозной

циркуляции относительно постоянны. Их повышение или снижение является маркёром венозной недостаточности [2].

При исследовании венозной системы, в отличие от артериальной, по данным УЗДГ оценивается меньшее количество параметров:

- 1) форма доплеровской кривой (фазности пульсовой волны) и ее синхронизация с актом дыхания;
- 2) пиковая систолическая и усредненная по времени средняя скорость кровотока;
- 3) изменение характера кровотока (направления, скорости) при проведении функциональных нагрузочных проб.

В венах, расположенных вблизи сердца (верхняя и нижняя полые, яремные, подключичная), выделяют 5 основных пиков:

А-волна – положительная: связана с сокращением предсердий;

С-волна – положительная: соответствует выпячиванию атриовентрикулярного клапана в правое предсердие во время изоволюметрического сокращения желудочка;

Х-волна – отрицательная: связана со смещением плоскости клапанов к верхушке во время периода изгнания;

V-волна – положительная: связана с расслаблением правого желудочка, атриовентрикулярные клапаны сначала закрыты, давление в венах быстро нарастает;

У-волна – отрицательная: клапаны открываются, и кровь поступает в желудочки, давление падает (рисунок 18) [2].

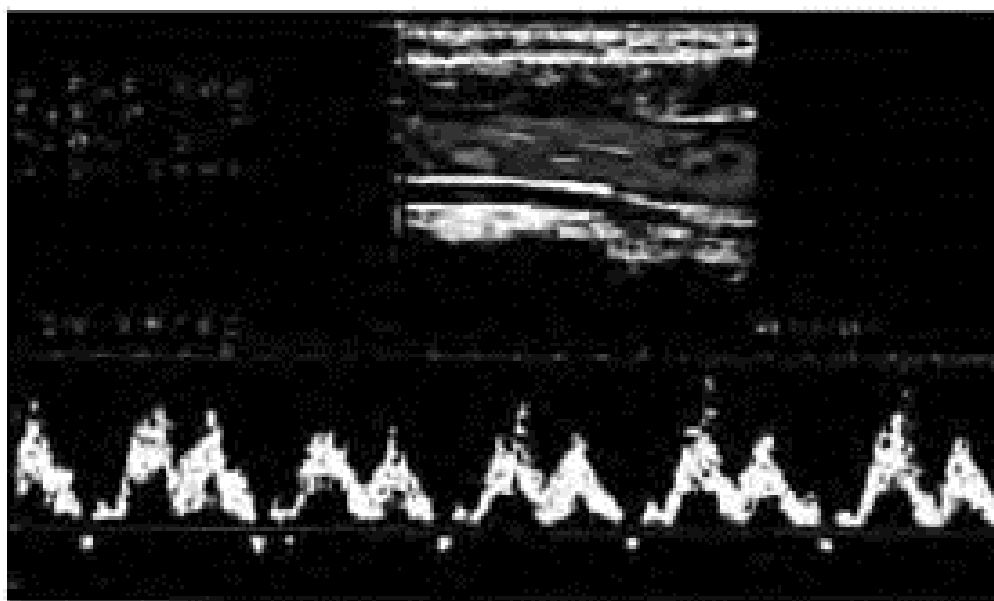


Рисунок 18 — Исследование кровотока во внутренней яремной вене в спектральном доплеровском режиме [2].

В венах верхних и нижних конечностей на доплеровской кривой выделяют два, иногда три основных пика, соответствующих фазе систолы и фазе диастолы (рисунок 19) [2].

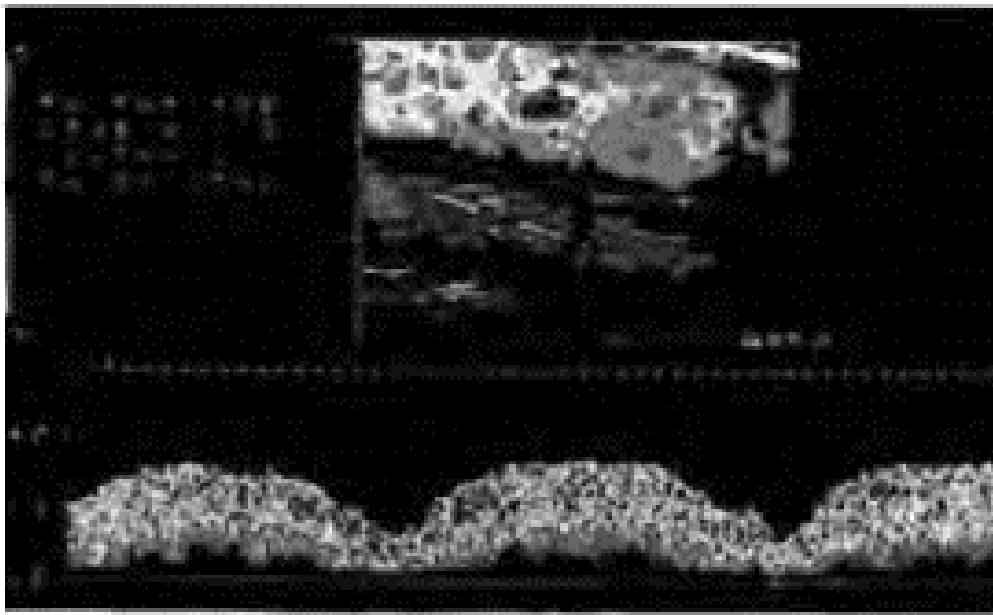


Рисунок 19 — Исследование кровотока в общей бедренной артерии в спектральном доплеровском режиме [2].

В большинстве случаев венозный кровоток синхронизирован с дыханием, то есть при вдохе кровоток снижается, при выдохе — возрастает, однако отсутствие синхронизации с дыханием не является абсолютным признаком патологии [2].

При ультразвуковом исследовании вен применяется два вида функциональных проб:

1. Проба дистальной компрессии — оценка проходимости венозного сегмента дистальнее места расположения датчика. В доплеровском режиме в случае проходимости сосуда при сжатии мышечного массива дистальнее места расположения датчика отмечается кратковременное увеличение линейной скорости кровотока, при прекращении сжатия скорость кровотока возвращается к исходному значению. При окклюзии просвета вены вызванный сигнал отсутствует.

2. Пробы для оценки состоятельности клапанного аппарата (с задержкой дыхания). При удовлетворительном функционировании клапанов в ответ на нагрузочный стимул отмечается прекращение кровотока дистальнее места расположения клапана. При клапанной недостаточности в момент пробы появляется ретроградный кровоток в сегменте вены дистальнее клапана. Величина ретроградного кровотока прямо пропорциональна степени клапанной недостаточности [2].

Изменения параметров гемодинамики при поражениях сосудистой системы

Синдром при нарушении проходимости артерии различной степени: стенозы и окклюзии. По влиянию на гемодинамику деформации близки к стенозам. До зоны деформации может регистрироваться снижение линейной скорости кровотока, индексы периферического сопротивления могут быть повышены. В зоне деформации отмечается повышение скорости кровотока, чаще при изгибах, или разнонаправленный турбулентный поток — в случае петель. За зоной деформации

скорость кровотока возрастает, индексы периферического сопротивления могут снижаться. Так как деформации длительно формируются, развивается адекватная коллатеральная компенсация.

Синдром артерио-венозного шунтирования. Возникает при наличии артерио-венозных фистул, мальформаций. Изменения кровотока отмечаются в артериальном и венозном русле. В артериях проксимальнее места шунтирования регистрируется повышение линейной скорости кровотока, как систолической, так и диастолической, индексы периферического сопротивления снижены. В месте шунтирования отмечается турбулентный поток, его величина зависит от размера шунта, диаметра приводящего и дренирующего сосудов. В дренирующей вене скорость кровотока повышена, часто отмечается «артериализация» венозного кровотока, проявляющаяся «пульсирующей» доплеровской кривой.

Синдром артериальной вазодилатации. Приводит к снижению индексов периферического сопротивления и возрастанию скорости кровотока в систолу и диастолу. Развивается при системной и локальной гипотензии, гиперперфузионном синдроме, «централизации» кровообращения (шоковые и терминальные состояния). В отличие от синдрома артерио-венозного шунтирования, при синдроме артериальной вазодилатации не возникает характерных расстройств венозной гемодинамики [1, 2].

Таким образом, знание особенностей строения стенок сосудов, их функций, особенностей гемодинамики в артериях и венах, методов и принципов ультразвукового исследования сосудов в норме – необходимое условие для правильной интерпретации параметров гемодинамики при поражениях сосудистой системы.

Практическая часть

1. Законспектировать теоретический материал, демонстрируемый преподавателем;
2. Заполнить схемы и таблицы раздаточного материала;
3. Освоить методику решения задач по теме занятия;
4. Курировать пациента, совместно с преподавателем;
5. Расшифровать электрокардиограмму по теме занятия;

Контроль усвоения темы

1. Решение ситуационных задач по индивидуальному заданию;
2. Решение индивидуальных тестовых заданий;
3. Расшифровка контрольной ЭКГ.

МЕТОДИЧЕСКИЕ РЕКОМЕНДАЦИИ ПО ОРГАНИЗАЦИИ И ВЫПОЛНЕНИЮ СРС

Время, отведенное на самостоятельную работу, может использоваться студентами на:

- подготовку к лекционным и практическим занятиям;
- подготовку к дифференцированному зачету по учебной дисциплине;
- проработку тем (вопросов), вынесенных на самостоятельное изучение;

- изучение тем и проблем, не выносимых на лекции и практические занятия;
- выполнение исследовательских и творческих заданий;
- подготовку тематических докладов, рефератов, презентаций;
- выполнение практических заданий;
- оформление информационных и демонстрационных материалов (стенды, плакаты, графики, таблицы, газеты и пр.).

Основные формы организации СРС

- написание и презентация реферата;
- выступление с докладом;
- изучение тем и проблем, не освещенных на лекциях и семинарских занятиях;
- компьютеризированное тестирование;
- изготовление дидактических материалов;
- подготовка и участие в активных формах обучения.

Перечень заданий СРС:

- выполнение тестовых заданий (ЭУМК «Основы функциональной диагностики» режим доступа: <https://dl.gsmu.by/course/view.php?id=682>).

Контроль СРС осуществляется в виде:

- итогового занятия в форме устного собеседования, письменной работы, тестирования;
- контрольной работы;
- обсуждения рефератов;
- оценки устного ответа на вопрос, сообщения, доклада или решения ситуационной задачи на практических занятиях;
- проверки рефератов;
- индивидуальной беседы.

МЕТОДИЧЕСКИЕ РЕКОМЕНДАЦИИ ПО ОРГАНИЗАЦИИ И ВЫПОЛНЕНИЮ УСРС

Рекомендуемыми формами организации УСРС являются:

1. написание реферата на заданную тему;
2. подготовка мультимедийной презентации по заданной теме;

Перечень заданий УСРС:

Темы рефератов / мультимедийных презентаций:

1. Доступы при ЭХО-КГ
2. Эхокардиографические признаки инфаркта миокарда.
3. Эхокардиографические признаки пороков сердца.

Формы контроля выполнения УСРС:

1. проверка и оценивание реферата по заданной теме;
2. проверка и оценивание мультимедийной презентации по заданной теме;
3. проверка и оценивание правильности решения ситуационных задач.

СПИСОК ИСПОЛЬЗОВАННЫХ ИСТОЧНИКОВ

1. Бобров, А. Л. Клинические нормы. Эхокардиография [Электронный

ресурс] / Бобров А. Л. – Москва : ГЭОТАР-Медиа, 2020. – 80 с. – Режим доступа: <https://www.studentlibrary.ru/book/ISBN9785970458938.html> – Дата доступа: 17.05.2024.

2. Функциональная диагностика [Электронный ресурс] : нац. руководство / под ред. Н. Ф. Берестень, В. А. Сандрикова, С. И. Федоровой. – Москва : ГЭОТАР-Медиа, 2022. – 784 с. – Режим доступа: <https://www.studentlibrary.ru/book/ISBN9785970466971.html> – Дата доступа: 17.05.2024.

3. Рекомендации по количественной оценке структуры и функции камер сердца. Российский кардиологический журнал 2012, 3(95) .

СПИСОК РЕКОМЕНДОВАННОЙ ЛИТЕРАТУРЫ

ОСНОВНАЯ ЛИТЕРАТУРА

1. Давей, П. Наглядная ЭКГ : [учеб. пособие для вузов] / Патрик Давей ; пер. с англ. под ред. М. В. Писарева. – Москва : ГЭОТАР-Медиа, 2020. – 167 с.

2. Мурашко, В. В. Электрокардиография : учеб. пособие / В. В. Мурашко, А. В. Струтынский. – 19-е изд. – Москва : МЕДпресс-информ, 2023. – 360 с. : ил.

ДОПОЛНИТЕЛЬНАЯ ЛИТЕРАТУРА

1. Белялов, Ф. И. Аритмии сердца / Ф. И. Белялов. – 8-е изд., перераб. и доп. – Москва : ГЭОТАР-Медиа, 2020. – 446 с.

2. Бобров, А. Л. Клинические нормы. Эхокардиография [Электронный ресурс] / Бобров А. Л. – Москва : ГЭОТАР-Медиа, 2020. – 80 с. – Режим доступа: <https://www.studentlibrary.ru/book/ISBN9785970458938.html> – Дата доступа: 17.05.2024.

3. Клиническая электроэнцефалография. Фармако-электроэнцефалография [Электронный ресурс] / Неробкова Л. Н., Авакян Г. Г., Воронина Т. А., Авакян Г. Н. – Москва : ГЭОТАР-Медиа, 2020. – 288 с. – Режим доступа: <https://www.studentlibrary.ru/book/ISBN9785970453711.html> – Дата доступа: 17.05.2024.

4. Корнелюк, И. В. Суправентрикулярные нарушения ритма сердца: основы диагностики и лечения : учеб.-метод. пособие / И. В. Корнелюк, Т. А. Гончарик, С. Е. Алексейчик ; Белорус. гос. мед. ун-т, 1-я каф. внутренних болезней. – Минск : БГМУ, 2023. – 48, [3] с. – Режим доступа: <https://rep.bsmu.by/handle/BSMU/40672>. – Дата доступа: 17.05.2024.

5. Корнелюк, Д. Г. Первая помощь : пособие для студентов учреждений высш. образования, обучающихся по специальностям 1-79 01 01 «Лечеб. дело», 1-79 01 04 «Мед.-диагност. дело», 1-79 01 05 «Мед.-психол. дело» / Д. Г. Корнелюк, Т. Г. Лакотко ; УО «Гродн. гос. мед. ун-т», 2-я каф. внутренних болезней. – Гродно : ГрГМУ, 2022. – 166 с. – Рек. УМО по высш. мед., фармацевт. образованию.

6. Круглов, В. А. Электрокардиограмма в практике врача [Электронный ресурс] : руководство / В. А. Круглов, М. Н. Дадашева, Р. В. Горенков. – Москва : ГЭОТАР-Медиа, 2022. – 136 с. – Режим доступа:

<https://www.studentlibrary.ru/book/ISBN9785970469026.html>. – Дата доступа: 17.05.2024.

7. Основы электрокардиографии : практикум / М-во здравоохранения Респ. Беларусь, Белорус. гос. мед. ун-т, Каф. пропедевтики внутренних болезней ; Э. А. Доценко [и др.]. – 4-е изд. – Минск : БГМУ, 2020. – 95, [1] с. – Режим доступа: <https://rep.bsmu.by/handle/BSMU/30121>. – Дата доступа: 17.05.2024.

8. Основы электрокардиостимуляции [Электронный ресурс] : учеб. пособие / Р. Е. Калинин, И. А. Сучков, Н. Д. Мжаванадзе [и др.]. – Москва : ГЭОТАР-Медиа, 2022. – 106 с. – Режим доступа: <https://www.studentlibrary.ru/book/ISBN9785970468876.html> – Дата доступа: 17.05.2024.

9. Саливончик, Д. П. Функциональная диагностика: тестовые задания : учеб.-метод. пособие для студентов 5 курса специальности 1-79 01 04 «Мед.-диагност. дело» / Д. П. Саливончик, Н. И. Корженевская, Е. В. Кухорева ; УО «Гомел. гос. мед. ун-т», Каф. внутренних болезней № 3 с курсом функциональной диагностики. – Электрон. текстовые дан. (объём 540 Kb). – Гомель : ГомГМУ, 2023. – 1 электрон. опт. диск (CD-ROM) ; 58 с.

10. Стручков, П. В. Спирометрия [Электронный ресурс] / Стручков П. В., Дроздов Д. В., Лукина О. Ф. – Москва : ГЭОТАР-Медиа, 2021. – 112 с. – Режим доступа: <https://www.studentlibrary.ru/book/ISBN9785970464243.html> – Дата доступа: 17.05.2024.

11. Функциональная диагностика [Электронный ресурс] : нац. руководство / под ред. Н. Ф. Берестень, В. А. Сандрикова, С. И. Федоровой. – Москва : ГЭОТАР-Медиа, 2022. – 784 с. – Режим доступа: <https://www.studentlibrary.ru/book/ISBN9785970466971.html> – Дата доступа: 17.05.2024.

12. Электрокардиография : учеб. пособие / Н. И. Волкова, И. С. Джериева, А. Л. Зибарев [и др.]. – Москва : ГЭОТАР-Медиа, 2023. – 136 с. – Режим доступа: <https://www.studentlibrary.ru/book/ISBN9785970476697.html> – Дата доступа: 17.05.2024.

13. Ярцев, С. С. Большой атлас ЭКГ : профессиональная фразеология и стилистика ЭКГ-заключений [Электронный ресурс] / С. С. Ярцев. – Москва : ГЭОТАР-Медиа, 2021. – 664 с. – Режим доступа: <https://www.studentlibrary.ru/book/ISBN9785970464090.html> – Дата доступа: 17.05.2024.

14. Ярцев, С. С. Практическая электрокардиография [Электронный ресурс] : справочное пособие для анализа ЭКГ / С. С. Ярцев. – 3-е изд., перераб. и доп. – Москва : ГЭОТАР-Медиа, 2021. – 144 с. – Режим доступа: <https://www.studentlibrary.ru/book/ISBN9785970464045.html> – Дата доступа: 17.05.2024.

15. Ярцев, С. С. Суточное мониторирование артериального давления (СМАД) в повседневной практике врача [Электронный ресурс] / С. С. Ярцев. – 3-е изд., перераб. и доп. – Москва : ГЭОТАР-Медиа, 2022. – 64 с. – Режим доступа: <https://www.studentlibrary.ru/book/ISBN9785970466865.html> – Дата доступа:

17.05.2024.

НОРМАТИВНО-ПРАВОВАЯ БАЗА

1. О здравоохранении : Закон Респ. Беларусь от 18 июня 1993 г. № 2435–ХП : с изм. и доп.
2. О Правилах медицинской этики и деонтологии : постановление М-ва здравоохранения Респ. Беларусь от 7 авг. 2018 г. № 64 : с изм. и доп.
3. Об утверждении клинического протокола : постановление М-ва здравоохранения Респ. Беларусь от 23 авг. 2021 г. №99.

ЭЛЕКТРОННЫЕ БАЗЫ ДАННЫХ

1. Электронная библиотека медицинского вуза Консультант студента. Расширенный пакет [Электронный ресурс] / ООО «Политехресурс». – Режим доступа: <http://www.studmedlib.ru/>. – Дата доступа: 17.05.2024. (Включает: «Электронную библиотеку медицинского ВУЗа»; ГЭОТАР-Медиа. Премиум комплект; Книги из комплекта «Консультант врача»).
2. Электронная библиотечная система BookUp. Большая медицинская библиотека (БМБ). [Электронный ресурс] / ООО «Букап». – Режим доступа: <https://www.books-up.ru/ru/catalog/bolshaya-medicinskaya-biblioteka/>. – Дата доступа: 17.05.2024.
3. Электронная медицинская библиотека [Электронный ресурс] / ГУ «Республиканская научная медицинская библиотека». – Режим доступа: https://mednet.by/cgi-bin/irbis64r_plus/cgiirbis_64_ft.exe?C21COM=F&I21DBN=IBIS_FULLTEXT&P21DBN=IBIS&Z21ID=&S21CNR=5/. – Дата доступа: 17.05.2024.
4. Научная электронная библиотека eLIBRARY.RU [Электронный ресурс] / ООО «Научная электронная библиотека». – Режим доступа: <https://elibrary.ru/>. – Дата доступа: 17.05.2024.